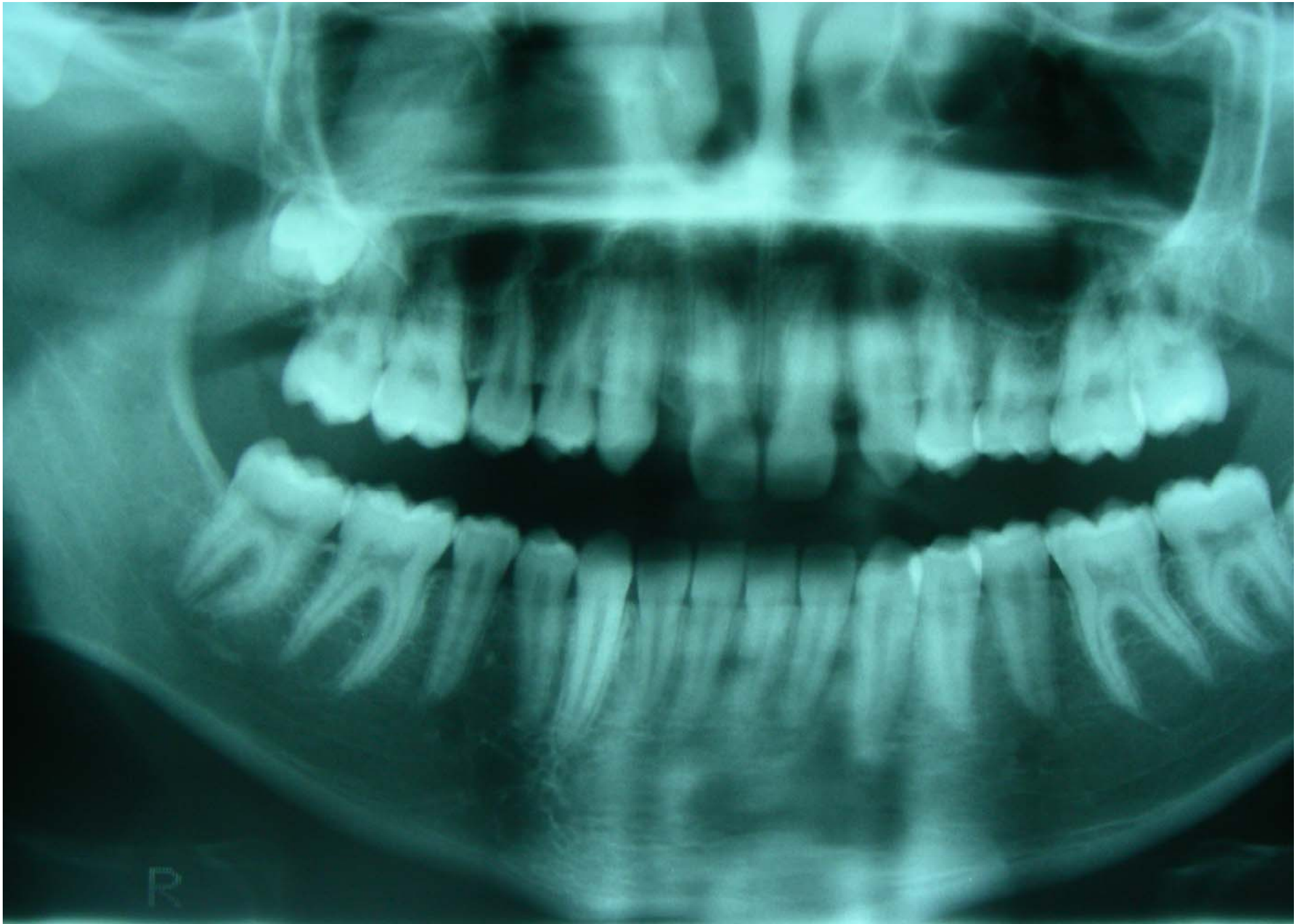
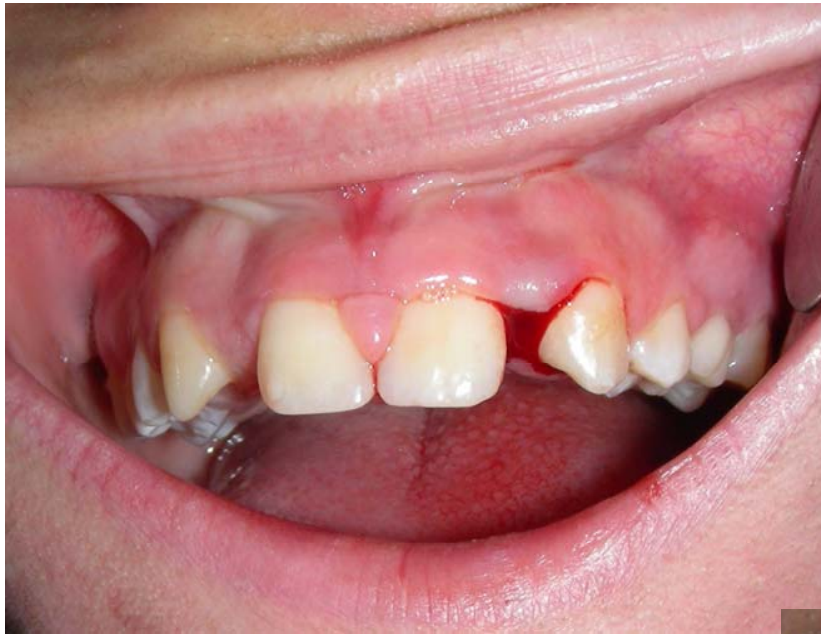
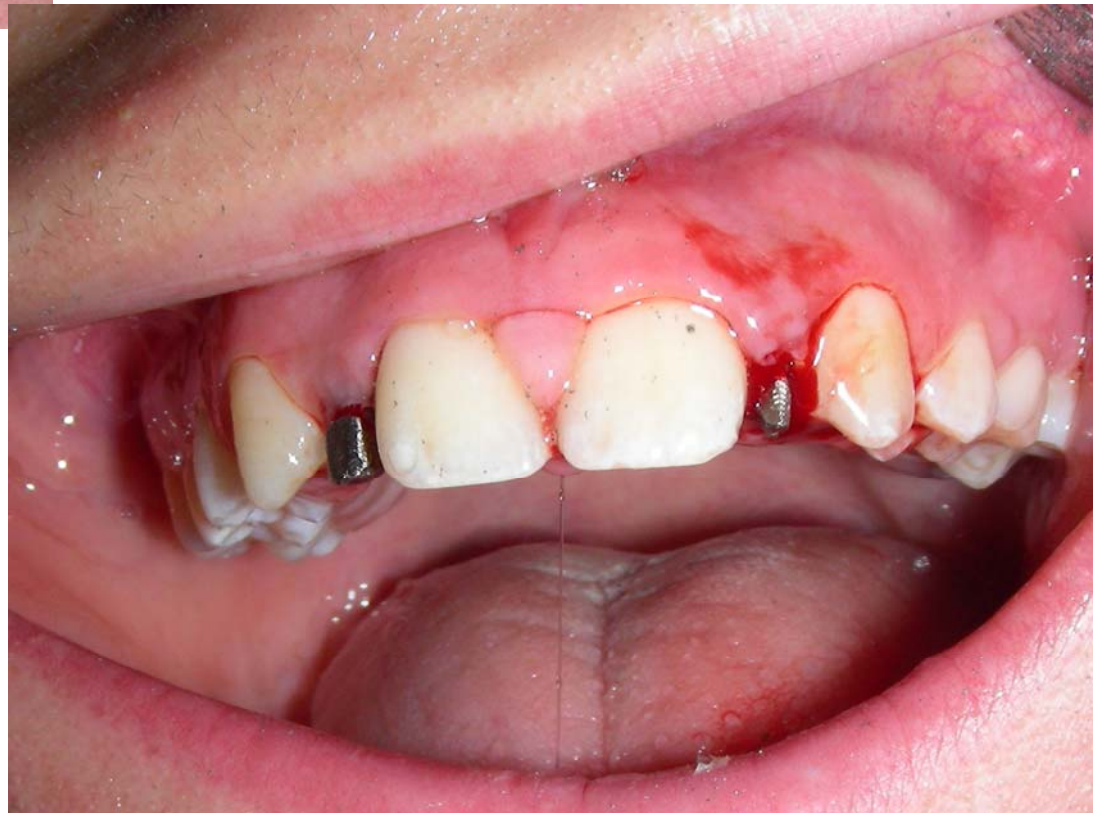

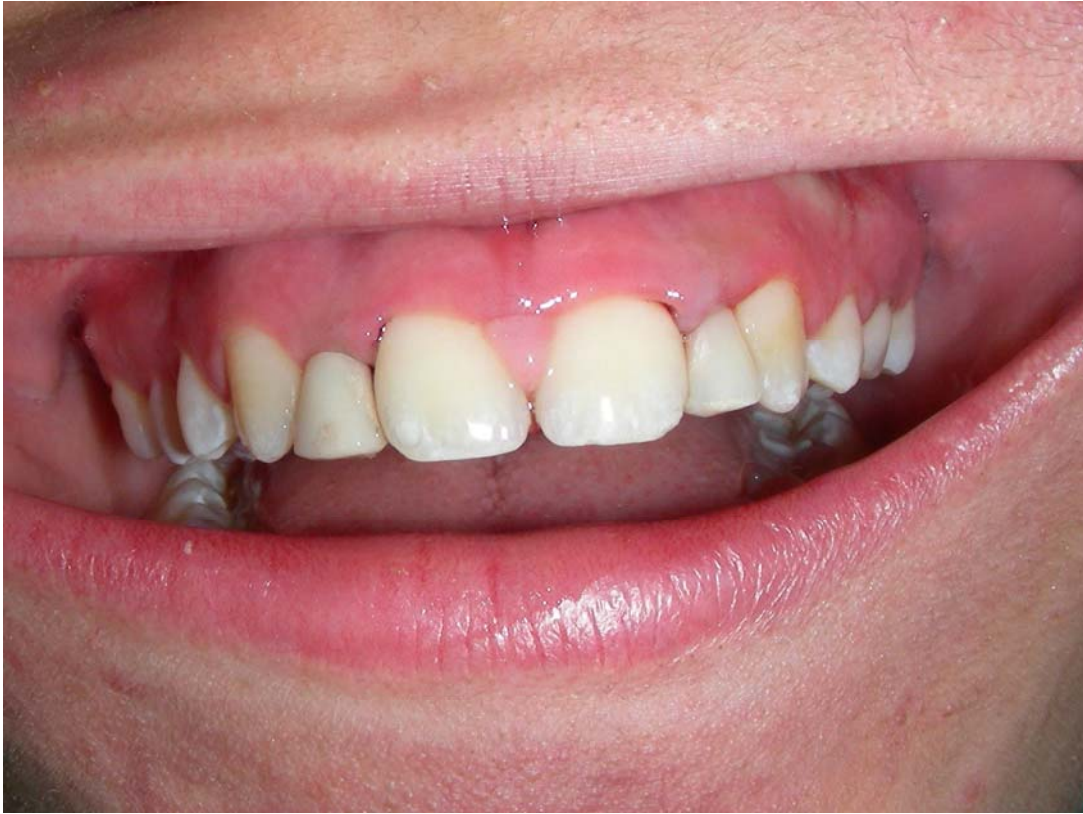Agenesia incisivi laterali superiori

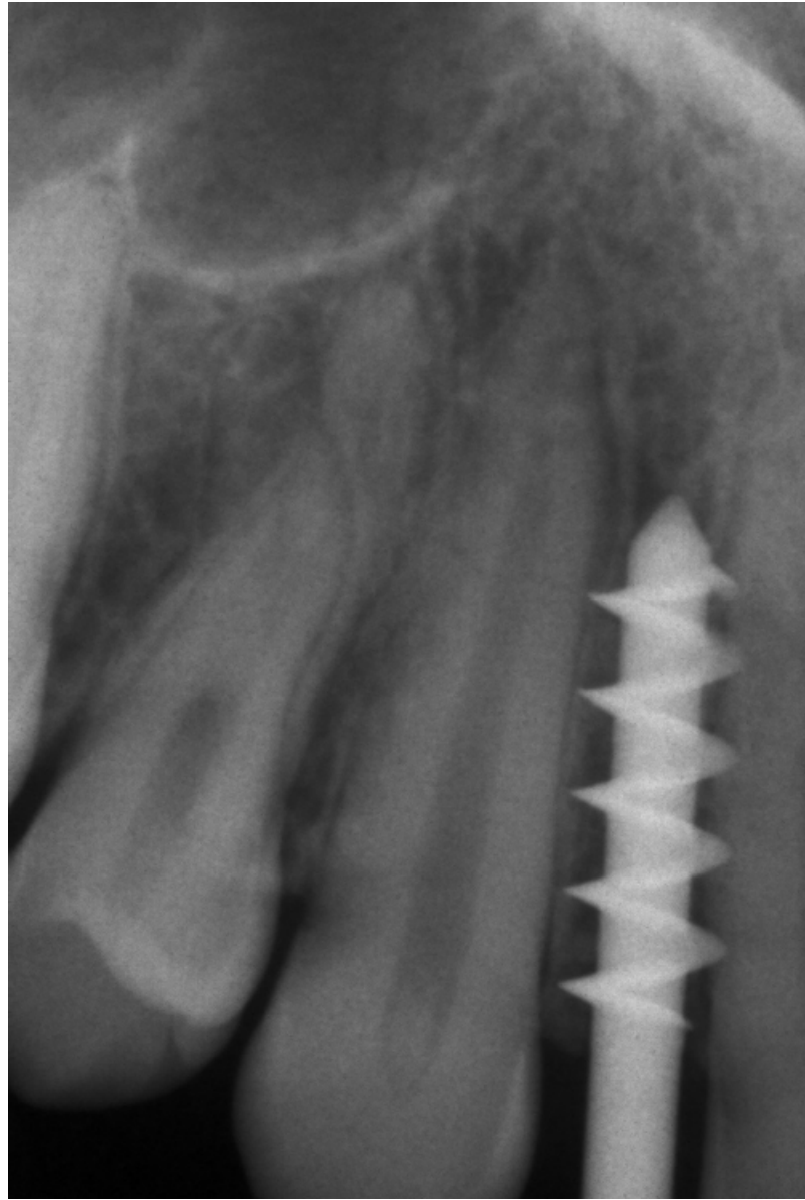
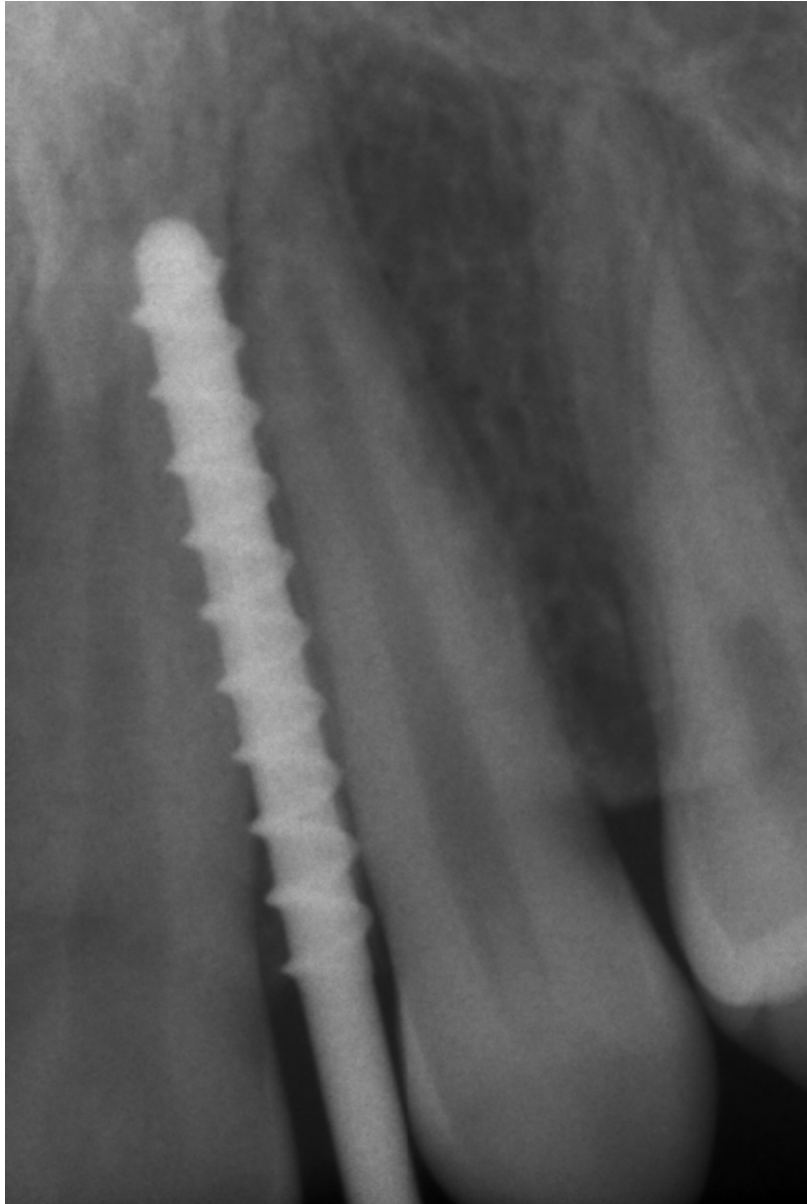

Posizionamento di due impianti a carico immediato

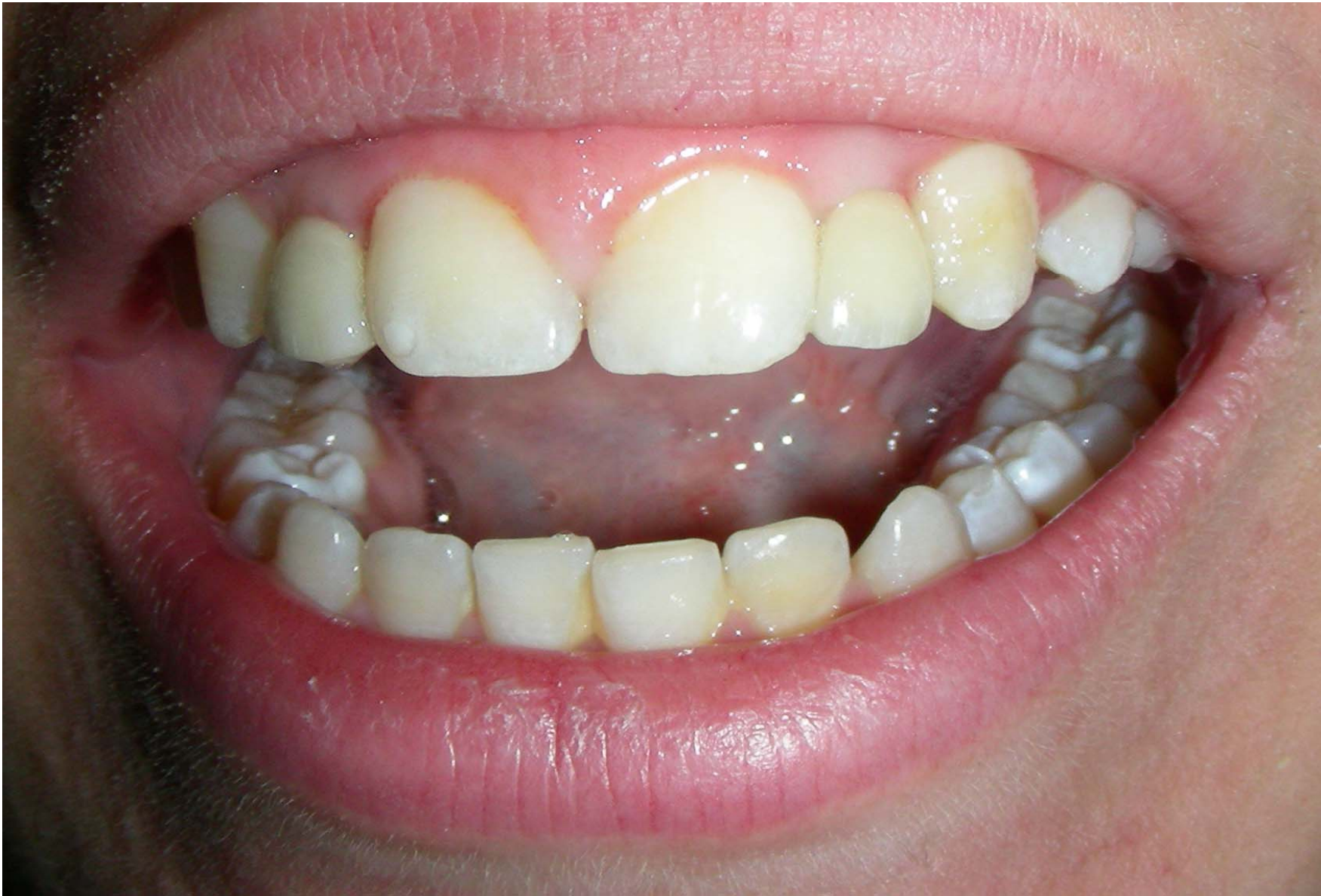



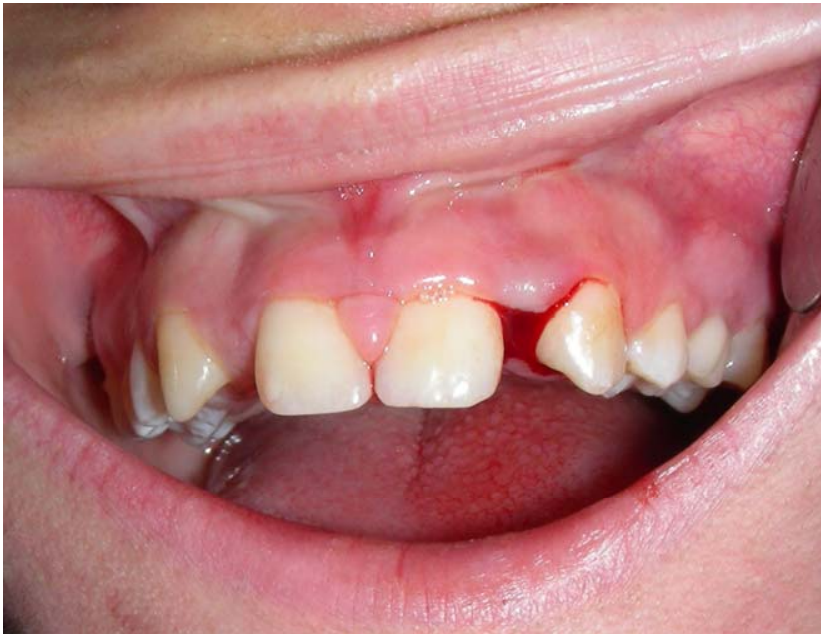Provvisori fissi



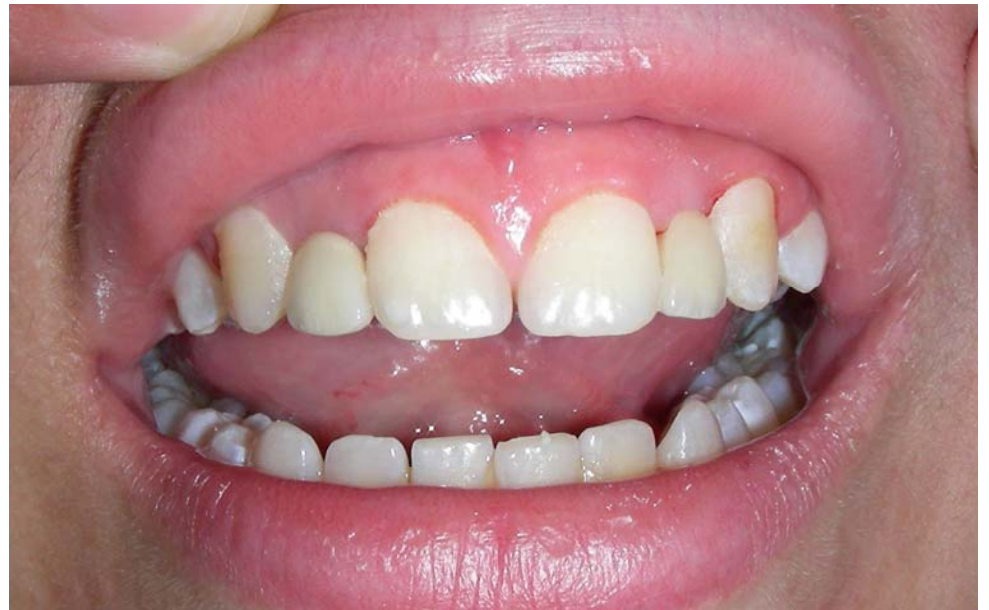Rx endorali



Protesi definitiva



Prima



Dopo